Optimierte Präparation für Keramikinlays

Die Überlebensdauer eines Inlays aus Vollkeramik beeinflusst der Zahnarzt selbst maßgeblich, denn sie wird u. a. von der Art und Weise der Präparation des Zahnes bestimmt. Aus einer universitären Arbeitsgruppe liegen jetzt neue Empfehlungen für die Präparation für Keramikinlays vor; diese wurden aufgrund weiterentwickelter Instrumente verfasst. Die nachfolgende Beschreibung zeigt sequenziell die einzelnen Arbeitsschritte bei der Gestaltung einer dreiflächigen Kavität eines Molaren und erläutert anhand dieses Fallbeispiels, wie die Ergebnisse einer Präparation ohne großen Zusatzaufwand optimiert werden können.

Keramikinlays sind mittlerweile eine wissenschaftlich anerkannte Behandlungsform [1]. Die Lebensdauer von Keramikinlays wurde in zahlreichen wissenschaftlichen Studien untersucht [2–7]. Besonders beachtenswert ist ein Forschungsprojekt aus der Praxis, bei dem Zahnärzte ihre eigenen Praxisdaten eingeben und zeigen konnten, dass Keramikinlays unter günstigen Umständen bis zu 18 Jahre und länger erfolgreich in situ verbleiben [8]. Andererseits ist aus anderen Untersuchungen bekannt, dass es unter ungünstigen Umständen zu einem vorzeitigen Verlust von Keramikinlays kommen kann, in der Regel durch deren Fraktur [2]. Wenn derartige Frakturen auftreten, so kommen sie bevorzugt im Bereich des Isthmus oder am Übergang zwischen okklusalem und approximalem Kasten vor [9].

Zahnärzten wird vielfach signalisiert, dass diese Probleme allein durch die Auswahl der geeigneten Keramik oder gegebenenfalls durch die Selektion des „perfekten" Adhäsivsystems zu beherrschen seien. Dabei wird übersehen, dass die Zahnärzte selbst durch die Gestaltung der Präparation wesentlich zur Vermeidung entsprechender Frakturen und anderer Fehler beitragen können. Entsprechende Vorgaben sind mittlerweile publiziert [10] und die erforderlichen Schleifkörper sind verfügbar. Einen wesentlichen Fortschritt stellen dabei weiterentwickelte Schleifkörper dar, die durch Lasermarkierungen im Abstand von zwei Millimetern schon während der Präparation eine Kontrolle über die Präparationstiefe und damit über die erreichbare Stärke des keramischen Restaurationsmaterials ermöglichen (s. Abb. 3).

Im Approximalbereich ist durch eine geeignete Kavitätengestaltung sicherzustellen, dass ein hinreichender Haftverbund zwischen Zahn und Keramikinlay zustande kommt und zudem eine Form präpariert wird, die sich spannungsfrei im Pressverfahren herstellen oder im CAD/CAM-Verfahren schleifen lässt [9,11]. Darüber hinaus ist in diesem Bereich wichtig, dass bei der Präparation Nachbarzähne nicht versehentlich verletzt werden. Beides wird durch oszillierende Präparationsinstrumente erreicht, die approximal eine für Keramikinlays optimierte Präparationsform vorgeben [12].

Sequenzielles Vorgehen zur optimierten Präparation | Die nachfolgende Beschreibung orientiert sich an der Präparation einer dreiflächigen Kavität (mesial-okklusal-distal) an einem ersten oberen Molaren (Zahn 16). Die Abbildungen stammen aus 3D-Animationen, die Dr. Jan Hajtó gestalterisch auf Basis eines inhaltlichen Konzeptes der in der Danksagung am Beitragsende genannten multizentrischen Arbeitsgruppe erarbeitet hat. Diese Arbeitsgruppe hat Grundlagen der Präparation für Keramikinlays im Sinne einer Arbeitsanleitung für die Praxis entwickelt [10]. In der animierten Form sind diese Darstellungen für den Einsatz im Studentenunterricht an den Universitäten der Beteiligten bzw. im Rahmen der postgraduierten Fortbildung durch die anderen beteiligten Experten vorgesehen. Ein verkürzter Zusammenschnitt der zugrunde liegenden Einzelfilme ist zudem im Internet einsehbar im Rahmen der Internetpräsentation des Schleifkörperherstellers, dessen Präparationsinstrumente angewendet wurden [13]*.

Okklusale Kavitäteneröffnung | Wir gehen bei der nachfolgenden Schilderung davon aus, dass im Bereich des dargestellten oberen rechten ersten Molaren (Zahn 16) Karies im Approximalbereich, mesial, distal sowie in der Tiefe der okklusalen Grube besteht (Abb. 1).

Den Anfang macht nun die Eröffnung der Kavität in der Tiefe der Zentralfissur (Abb. 2). Dabei ist zu berücksichtigen, dass die Orientierung über die ursprüngliche Höhe der Zentralfissur im weiteren Verlauf der Präparation schwindet. Experten kennen dieses Phänomen unter der Bezeichnung „Referenzverschiebung". Damit ist gemeint, dass der ursprüngliche Referenzpunkt für die Eindringtiefe des Schleifinstrumentes nach oral und vestibulär durch Substanzabtrag an den wie ein Berghang ansteigenden Dreieckswülsten verloren geht. Wenn der Zahnarzt daher zum Ende der Präparation am Kavitätenrand prüft, ob eine ausreichende Tiefe erreicht wurde, um später eine hinreichende Keramikstärke sicherzustellen, führt dieses zu Fehlinterpretationen (siehe auch Abb. 4).

Wichtig ist es daher, gleich zu Präparationsbeginn sicherzustellen, dass eine hinreichende Eindringtiefe in der Mitte der Zentralfissur gewählt wird. Hierfür sind die nach den bereits zitierten Empfehlungen [10] entwickelten Schleifinstrumente für die Präparation von Inlays und Teilkronen aus Vollkeramik zusätzlich mit Lasermarkierungen in Abständen von 2 Millimetern versehen. Durch die Rotation des Instrumentes werden die Einzelpunkte optisch vor dem Auge wie eine Linie abgebildet und signalisieren, wann eine ausreichende Eindringtiefe im Bereich der Zentralfissur erreicht wurde (Abb. 3 sowie gelber Pfeil in Abb. 4). Wenn im weiteren Verlauf die Präparation der Kavität im Bereich des okklusalen Isthmus fertiggestellt ist, erscheint am oralen und

Dieser Artikel ist Frau Prof. Dr. Ursula Platzer, Direktorin der Poliklinik für Zahnerhaltung und Präventive Zahnheilkunde am Universitätsklinikum Hamburg-Eppendorf, anlässlich Ihres 65. Geburtstages gewidmet.

vestibulären Kavitätenrand die Präparation deutlich tiefer, als sie im Bereich der Zentralfissur tatsächlich ist (Abb. 4, vergl. die beiden orangefarbenen Markierungen im Vergleich zur gelben Markierung der Tiefe im Bereich der Zentralfissur).

Approximale Präparation | Im weiteren Verlauf wird die Präparation nun zum Approximalbereich hin ausgedehnt, ohne diesen jedoch zu diesem Zeitpunkt zu eröffnen. So wird eine Perforation der Schmelzwand und damit eine eventuelle Verletzung des Nachbarzahnes vermieden (Abb. 5). Sicherheitshalber sollten einlagige Metallmatrizen approximal eingeführt werden (Abb. 6). Dies ermöglicht es im nächsten Schritt, die verbliebene approximale Wand abzutragen, ohne den Nachbarzahn zu beschädigen – gegebenenfalls wird lediglich die Matrize angeschliffen. Im Idealfall sollte die Matrize doppellagig sein, wenn der approximale Raum dies zulässt (Abb. 7).
In okklusaler Perspektive ist zu erkennen, dass vor der Entfernung der dünnen approximalen Restwände durch die formgebende Vorpräparation der approximalen Kästen eventuell bereits punktuelle Perforationen auftreten (Abb. 8). Dies ermöglicht es, im nachfolgenden Schritt mit einem Diamantschleifer den approximal verbliebenen Rest herauszutrennen (Abb. 9). Auch hierbei hilft die eingelegte Matrize, weil sie den Nachbarzahn vor Beschädigungen schützt und dabei dem Zahnarzt die Möglichkeit bietet, mit der Spitze des Diamantschleifers unter leichtem Druck das Instrument an der Metallmatrize entlang zu führen.

Präparation mit oszillierenden Instrumenten | Bei der eigentlichen Formgebung haben sich schallgetriebene oszillierende Diamantinstrumente (Schallspitzen) bewährt. Diese sind in einer Form gestaltet, die hinsichtlich der geplanten Keramikrestauration geeignete Präparationswinkel und -rundungen ermöglicht. Gleichzeitig stellt die glatte Approximalfläche der Instrumente zum Nachbarzahn hin sicher, dass dieser nicht beschädigt werden kann (Abb. 10). Die Matrizenbänder sind in dieser Darstellung lediglich aus didaktischen Gründen verblieben; für diesen Arbeitsschritt ist bei der Verwendung von entsprechenden Schallspitzen für die approximale Kavitätenpräparation (z. B. Komet SFM7 bzw. SFD7; Komet, Lemgo) kein Schutz des Nachbarzahnes notwendig (Abb. 11). Ein gesondertes Finieren der approximalen Kästen ist nicht erforderlich, da die Diamantbelegung der neuen Schallspitzen (Komet SFD7 bzw. SFM7) eine hinreichende Glättung der Präparationsflächen hinterlässt (mittlere Rautiefe: 60 µm).

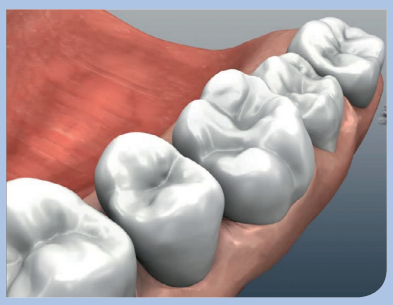

Abb. 1: Zahn 16, im vorliegenden Fall vorgesehen zur Präparation für ein Keramikinlay (mesial-okklusal-distal).

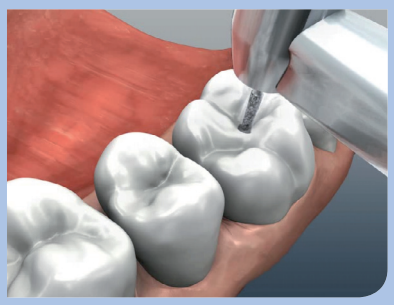

Abb. 2: Eröffnung der Präparation im tiefsten Punkt der okklusalen Zentralfissur.

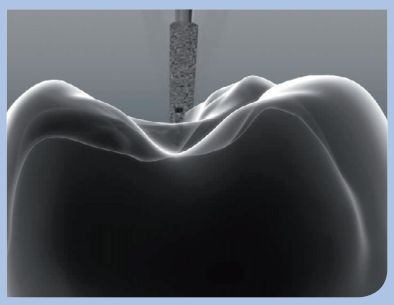

Abb. 3: Kontrolle der Eindringtiefe bei der Eröffnungspräparation durch Lasermarkierungen an den formgebenden Präparationsinstrumenten im Abstand von jeweils zwei Millimetern (s. schwarzer Punkt).

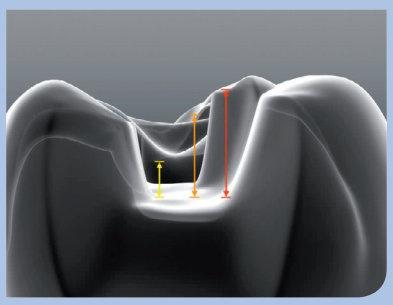

Abb. 4: Schematische Darstellung der Referenzpunktverschiebung im Laufe der Präparation des okklusalen Kastens, beginnend mit der eigentlichen Eröffnungspräparation in der Zentralfissur (gelber Pfeil) bis hin zur Fertigstellung und Finitur des okklusalen Kastens (orangefarbener Pfeil).

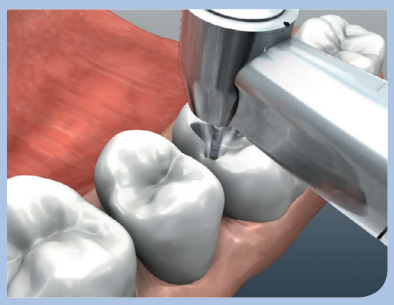

Abb. 5: Die Präparation im Approximalbereich sollte zunächst unmittelbar vor der Entfernung der approximalen Schmelzscherben enden.

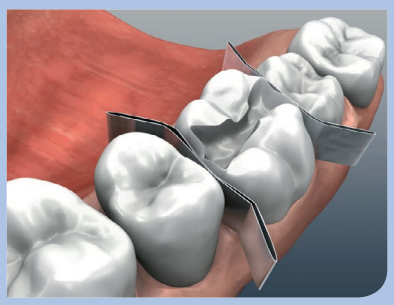

Abb. 6: Stahlmatrizen schützen die Nachbarzähne vor Verletzungen bei der Präparation.

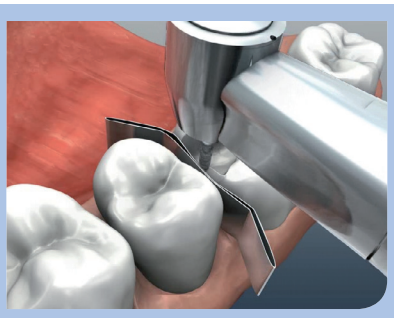

Abb. 7: Bei eingelegten Metallmatrizen wird anschließend die approximale Schmelzlamelle entfernt.

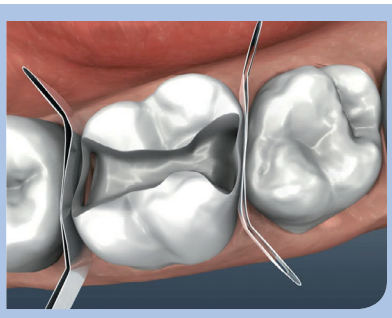

Abb. 8: Situation vor Entfernung der approximalen Schmelzlamelle aus okklusaler Sicht.

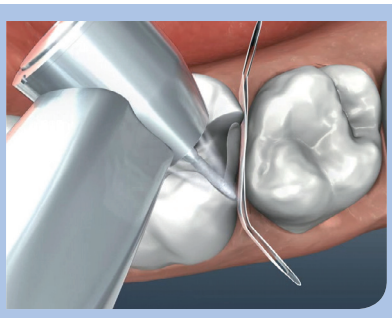

Abb. 9: Entfernung der approximalen Schmelzlamelle mit einem flammenförmigen Finierer bei eingelegter Metallmatrize.

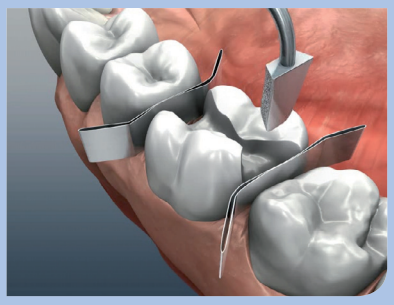

Abb. 10: Approximale Präparation mit oszillierenden Schallinstrumenten (Schallspitze SFD7; Komet, Lemgo).

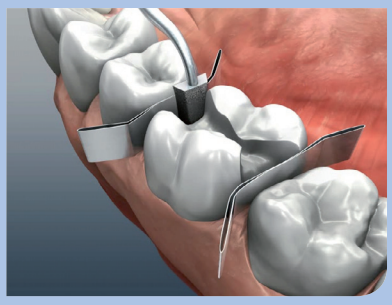

Abb. 11: Formgebende Präparation und Finitur des gegenüberliegenden mesialen Kastens mit der entsprechenden mesialen Schallspitze SFM7.

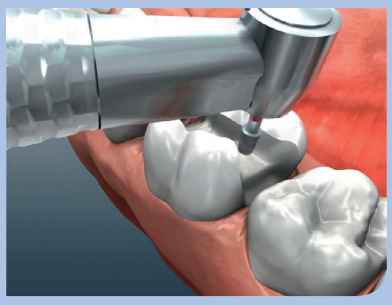

Abb. 12: Finieren der okklusalen Kavitätenwände mit einem formkongruenten, gegebenenfalls dickeren und kürzeren Finierer (roter Ring entsprechend Rautiefe 40 µm).

Somit ist in einem separaten Arbeitsschritt lediglich der okklusale Isthmus der Kavitätenwände zu finieren. Hierbei hat es sich bewährt, formkongruente Diamantschleifer zu verwenden, die möglichst kurz sind und gleichzeitig einen möglichst großen Durchmesser aufweisen. Dies verbessert die Laufruhe bei gleichzeitig guter Abtragsleistung. Zudem ist durch die Geometrie der Schleifer sichergestellt, dass die entstehenden Präparationsformen sowohl eine Herstellung von Keramik-inlays aus Presskeramik wie auch im CAD-/CAM-Verfahren ermöglichen (Abb. 12).

Ein abschließender Schritt verdient besondere Beachtung, da er in der Praxis häufig unterbleibt, aber nach Untersuchungen u. a. aus der Grazer Arbeitsgruppe um Prof. Gerwin Arnetzl besondere Bedeutung bei der Vermeidung von Frakturen am Übergang vom okklusalen zum approximalen Kasten hat: die möglichst deutliche Abrundung des Übergangs vom okklusalen zum approximalen Kavitätenbereich [14,15]. Bislang sind hierfür keine speziellen Schleifer verfügbar. Im Sinne der Ergonomie wird daher der zuletzt eingesetzte Finierer auch dazu verwendet, die Übergänge zwischen dem okklusalen und dem approximalen Kavitätenbereich mittels zahlreicher kleiner Einzelschritte abzurunden (Abb. 13).

Abb. 13: Glättung des Überganges vom okklusalen zum approximalen Kavitätenbereich zur Verringerung des Risikos einer Fraktur des Keramikinlays in diesem Bereich.

Diskussion | Beschränkung der Anzahl rotierender Instrumente | Das vorgestellte Vorgehen kommt mit einer begrenzten Anzahl definierter Diamantschleifer aus. Erforderlich ist für die Präparation des Okklusalbereiches mindestens ein Diamantschleifer mit normaler Rautiefe (100 µm), möglichst mit den im Text beschriebenen Lasermarkierungen. Dieser ist darüber hinaus im weiteren Verlauf auch für die formgebende Gestaltung der approximalen Kästen geeignet. Bei entsprechend vorsichtigem Vorgehen kann der gleiche Schleifer auch für die Entfernung der approximalen Schmelzwände eingesetzt werden. Alternativ bietet es sich an, den in der Abbildung 9 dargestellten flammenförmigen Finierer einzusetzen.

Abb. 14: Das Set 4562ST (Komet) für Keramikinlays und -Teilkronen im sterilisierbaren Edelstahlständer.

Präparation der approximalen Kästen mit neuen „Schallspitzen“ | Nach Fertigstellung der approximalen Kästen wird dann ein formkongruenter oder eine Stufe dickerer und dafür gegebenenfalls kürzerer Schleifer eingesetzt, um die Wände des okklusalen Kastens zu finieren und zudem den Übergang zum Approximalbereich abzurunden. Bei deutlich unterschiedlicher Kavitätentiefe wird die Erweiterung dieses Konzeptes um zusätzliche Schleifer grundsätzlich gleicher Form, aber unterschiedlicher Länge bzw. unterschiedlichen Durchmessers erforderlich.
Zusätzlich werden approximal speziell geformte oszillierende Schallspitzen benötigt. Im Vergleich zur Präparation der Approximalkästen mit herkömmlichen rotierenden Instrumenten bieten diese Instrumente systembedingt verschiedene Vorteile. So ragen rotierende Instrumente über den eigentlichen Präparationsrand hinaus, wodurch das deutlich erhöhte Risiko einer iatrogenen Schädigung der Nachbarzähne besteht. Der Einsatz der oszillierenden Präparationsinstrumente mit zum Nachbarzahn hin polierten Oberflächen schließt diese Gefahr aus. Die spezielle Geometrie der Instrumente stellt zugleich sicher, dass eine ideale dreidimensionale Kavitätenform präpariert wird. Dies gilt auch für den approximalen Kavitätenboden, der bei Verwendung dieser Instrumente nach der Präparation nach approximal hin leicht abfällt. Dies ist erforderlich, um dem dortigen Verlauf der Schmelzprismen Rechnung zu tragen und diese – selbst in jenem für den Haftverbund kritischen Bereich – schräg zu schneiden.
Im Vergleich zu früher entwickelten Schallspitzen für die Präparation von Keramikinlays mit gleichem Antriebskonzept sind die hier beschriebenen in ihrer Form weiterentwickelt. Die axiale Dimension ist breiter, um auch die Präparationen der eigentlichen axialen Kavitätenwände im approximalen Kasten zu ermöglichen. Hierfür wird die Schallspitze leicht in mesio-distaler Richtung bewegt. Verändert wurden auch die Dimensionen. Frühere Schallspitzen wurden mit der Perspektive einer optimalen Abstimmung auf die Dimensionen keramischer Inserts für die Erstversorgung entwickelt [12]. Das neue Konzept hingegen ist unabhängig von der keramischen Versorgungsform und von der Dimension der behandelten Zähne. Dafür war eine Anpassung der Approximalfeilen an verschiedene Zahngrößen erforderlich; die Schallspitzen sind daher für Prämolaren und Molaren in gesonderten Größen verfügbar.

Bedeutung abgerundeter Übergänge auch nach approximal | Hier sei nochmals betont, dass dem letzten Schritt eine nicht zu unterschätzende Bedeutung zukommt: Die Übergänge der okklusalen Kästen zum Approximalbereich sollten unbedingt abgerundet werden. Da hierfür keine speziellen Instrumente verfügbar sind, bietet es sich an, das zuletzt verwendete Instrument für diesen Arbeitsschritt zu nutzen. Dies fördert die Ökonomie und stellt dennoch sicher, dass die entsprechende Abrundung der okkluso-approximalen Übergänge tatsächlich erfolgt.

Zielvorgaben der Präparation | Als Ergebnis sollten im Okklusalbereich Mindeststärken der Keramik von zwei Millimetern im Bereich des okklusalen Isthmus wie auch hinsichtlich der orovestibulären Breite des Keramikinlays sichergestellt sein [10]. Im Approximalbereich ist es erforderlich, dass die Ränder des Keramikinlays vollständig für spätere Arbeitsschritte zur Isolation des Befestigungskunststoffes während der Aushärtung bzw. zur nachfolgenden Politur zugänglich sind. Im Okklusalbereich sind scharfe Übergänge unbedingt zu vermeiden und bei der Dimensionierung der oralen und vestibulären Kavitätenwände ist zu berücksichtigen, dass Wände, die aufgrund ihrer geringen Reststärke kaum erhaltbar sind, durch Keramikrestaurationen nicht stabilisiert werden. In diesem Fall ist die sichere Alternative die Präparation einer Teilkrone. Gerade bei der Versorgung mit Keramik-Teilkronen ist die Variabilität der Präparationsformen deutlich größer als bei der klassischen Metallrestauration und ermöglicht eine rein defektorientierte Präparation. Vor diesem Hintergrund ist bei unzureichender Wandstärke der Erweiterung der Präparationsform hin zur Überkuppelung frakturgefährdeter Wände unbedingt der Vorzug zu geben – unabhängig vom verwendeten Restaurationsmaterial [16].

Zusammenfassung | Die Behandlung mit Keramikinlays ist mittlerweile eine wissenschaftlich anerkannte Behandlungsform. Die orale Haltbarkeit von Keramikinlays ist insgesamt sehr gut. Bestimmt wird sie von patientenindividuellen Faktoren, vom Restaurationsmaterial und Adhäsivsystem sowie von der Art und Gestaltung der Präparation. Der Zahnarzt hat es insofern buchstäblich „in der Hand“, durch eine geeignete Präparation Einfluss auf die Haltbarkeit und Dauerhaftigkeit der Restaurationen zu nehmen. Der vorliegende Beitrag schildert die Abfolge der Einzelschritte und stellt passende Instrumente vor (Abb. 14), mit denen bei entsprechender Umsetzung vorhersehbar korrekte Präparationsformen in einem optimierten Arbeitsablauf entstehen.

Danksagung | Alle Abbildungen basieren auf Videoanimationen, die Dr. Jan Hajtó auf der Grundlage der Arbeiten der Autorengruppe Priv.-Doz. Dr. M.O. Ahlers, OA Dr. U. Blunck, Prof. Dr. R. Frankenberger, Dr. J. Hajtó, Dr. G. Mörig und Prof. Dr. L. Pröbster erarbeitet hat [10]. Herzlichen Dank für die gute Zusammenarbeit und die Genehmigung zur Nutzung des Bildmaterials. (Copyright: Das Urheberrecht an den Abbildungen liegt bei den Beteiligten.)

Literaturliste unter www.zmk-aktuell.de/literaturlisten



Dr. Jan Hajtó
1987–1993 Studium der Zahnheilkunde an der LMU München
1994 Promotion
Seit 1995 in der Gemeinschaftspraxis Hajtó & Cacaci in München niedergelassen
Seit 2005 Spezialist für Ästhetische Zahnheilkunde der Deutschen Gesellschaft für Ästhetische Zahnheilkunde
2007 Gründung der biodentis GmbH (www.absolute-ceramics.com)
Seit 2008 Mitglied der Geschäftsleitung der biodentis GmbH
Seit 2008 Referent im Rahmen des Curriculums zur Ausbildung zum Spezialisten für Ästhetische Zahnheilkunde der Deutschen Gesellschaft für Ästhetische Zahnheilkunde
Seit 2010 in der Praxis für Ästhetische Zahnheilkunde München niedergelassen
Seit 2012 Referent im Rahmen des Curriculums zur Ausbildung zum Spezialisten für Ästhetische Zahnheilkunde der Zahnärztekammern Westfalen-Lippe, Nordrhein und Niedersachsen

Korrespondenzadresse:
Dr. Jan Hajtó
Ästhetische Zahnheilkunde München
Brienner Straße 7
80333 München
E-Mail: hajto@smile-art.de, www.hajto.de

PD Dr. Oliver Ahlers
1982 Studium der Zahnmedizin in Hamburg
1988 Staatsexamen und Approbation in Hamburg
1989 Lehrauftrag am UKE, Zahnärztliche Röntgendiagnostik (Prof. Dr. Dr. Rottke)
1989 Wiss. Mitarbeiter am UKE, Zentrum ZMK, Poliklinik für Zahnerhaltung (Prof. Dr. Platzer)
1992 Promotion
1992 Leitung der Dysfunktions-Sprechstunde der ZMK-Klinik (zusammen mit Dr. Jakstat)
1995 Wiss. Assistent am UKE, Zentrum ZMK, Poliklinik für Zahnerhaltung und Präventive Zahnheilkunde (Prof. Dr. Platzer)
1997 Ernennung zum Oberarzt
2001 Generalsekretär der Deutschen Gesellschaft für Funktionsdiagnostik und -therapie (DGFDT)
2003 Lehrverantwortung für die Poliklinik für Zahnerhaltung und Präventive Zahnheilkunde durch den Fachbereich Medizin (mit Prof. Schiffner und PD Dr. Nergiz)
2004 Habilitation
2004 Verleihung der Venia legendi und Ernennung zum Privatdozent
2004 Stellvertretende ärztliche Leitung der Poliklinik für Zahnerhaltung und Präventive Zahnheilkunde
2005 Gründung des CMD-Centrum Hamburg-Eppendorf
2005 Ernennung zum Spezialist für Funktionsdiagnostik und -therapie der DGFDT (www.DGFDT.de)
2010 Zertifizierung des CMD-Centrum Hamburg-Eppendorf als Ausbildungsstätte
Zahlreiche wissenschaftliche Preise, Mitglied in verschiedenen Fachgesellschaften, Lehr-, Dozenten- und Gutachtertätigkeiten; 150 Zeitschriftenpublikationen sowie Buchveröffentlichungen

Korrespondenzadresse:
Priv.-Doz. Dr. M. Oliver Ahlers
CMD-Centrum Hamburg-Eppendorf
Falkenried 88 (CiM, Haus C, 3. OG), 20251 Hamburg
E-Mail: Oliver.Ahlers@cmd-centrum.de, www.cmd-centrum.de
und
Poliklinik für Zahnerhaltung und Präventive Zahnheilkunde,
Zentrum für Zahn-, Mund- und Kieferheilkunde,
Universitätsklinikum Hamburg-Eppendorf (www.uke.de)

*Der „Keramik-Kompass“, eine 30-seitige Arbeitsanleitung zur keramikgerechten Präparation, kann unter www.kometdental.de kostenfrei abgerufen werden.